

# 第92回 日本脳神経外科学会中部支部学術集会

平成 29年 4月 8日 (土)

午前 8時 25分より

会 場：信州大学医学部附属病院 外来棟4階 大会議室  
〒390-8621 長野県松本市旭3-1-1 TEL: 0263-35-4600

会 長：本郷 一博 (信州大学 脳神経外科)

---

事務局長：堀内 哲吉

事 務 局：信州大学 脳神経外科

〒390-8621 長野県松本市旭3-1-1

TEL: 0263-37-2690 FAX: 0263-37-0480

e-mail: chubu92@shinshu-u.ac.jp

## 【同時開催】

### 第28回中部神経内視鏡研究会

会期：平成 29年 4月 8日（土） 17時～（世話人会 16時～）

会場：信州大学医学部附属病院 外来棟4階 中会議室

### FD講習会

会期：平成 29年 4月 8日（土） 15時～16時（受付 14時 45分～）

会場：信州大学医学部附属病院 外来棟4階 中会議室

### 第24回市民公開講座

会期：平成 29年 4月 9日（日） 13時～15時（開場 12時 30分～）

会場：キッセイ文化ホール 中ホール（長野県松本市水汲69-2）

テーマ：「脳と脊髄の健康」

## 【次回ご案内】

### 第93回 日本脳神経外科学会中部支部学術集会

開催日：平成 29年 9月 16日（土）

開催場所：三重大学

会 長：鈴木 秀謙

開催担当：三重大学脳神経外科

TEL: 059-231-5503 FAX: 059-231-5212

学会参加者の皆様へ

●参加登録

参加受付は日本脳神経外科学会ICカードで行いますので、ご持参ください。お忘れの場合でも対応可能です。

●参加費

学会当日に参加費（1,000円）を受け付けます。新入会員のみ年会費(1,000円)を受け付けます。なお、IC会員カードでの自動支払いは対応していませんのでご了承ください。

●クレジット

本学術集会には日本脳神経外科学会クレジット10点が適応されます。

●理事会

4月8日（土）12:00～12:50

信州大学医学部附属病院外来棟4階 中会議室で行います。

●FD（faculty development）コースについて

4月8日（土）15:00～16:00

信州大学医学部附属病院外来棟4階 中会議室（14:45 受付開始）

平成23年4月施行となりました新規「脳神経外科専門医制度」における専門医・指導医の更新にあたり、本学術集会ではFD（faculty development）コースを上記の通り開催します。最初から最後までビデオ講習を視聴していただくことが受講の要件ですので、途中退室は原則認めません。予めご了解ください。また、FDコースの受講のみを目的に参加される場合にも、必ず受講前に学会参加受付を済ませてください。

入場時には学会参加受付でお渡しする参加証を確認させていただきますので、ご提示ください。講習会終了後、退場の際にICカードにて講習会の参加登録をさせていただきます。

●演者の方へ

各演題につき、口演時間は5分、討論は2分です。

発表時間終了時に1回目のチャイム、討論時間終了時に2回目のチャイムを鳴らしますので時間厳守をお願いします。

発表はパソコンをお願いします。ご自身のパソコンと専用コネクター、電源をお持ちください。スライドの試写はPC受付で行います。発表の30分前にお越しください。また、万が一に備え、CD-R、USBメモリに入れたデータもご持参ください。

●COIについて日本脳神経外科学会から指示があり、筆頭演者となる会員はCOI自己登録が完了していることが発表のための必要条件となっていますので、必ず登録を済ませてください。非会員が筆頭演者である場合は非会員用の自己申告用紙を提出させていただく必要がありますので、学会当日に受付でお問い合わせください。

詳細は<http://jns.umin.ac.jp/system/COI.html> にアクセスしてください。

●演題タイトル、氏名、施設名などのスライドに続く2枚目に、下記の様式を参考にスライドを入れてください。

1) 開示すべきCOIがない場合

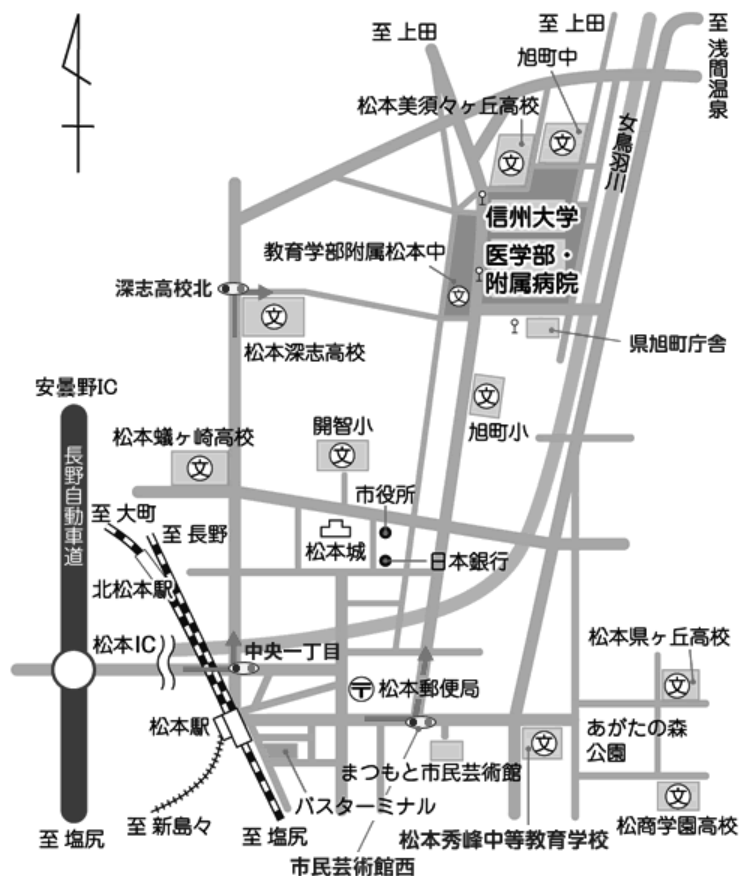
<p>脳動脈瘤の外科治療（演題名）</p> <p>日本脳神経外科病院（施設名）</p> <p>脳外科 太郎（氏名）</p> <p>筆頭筆者は日本脳神経外科学会へCOI 自己申告を完了しています。本演題の発表に際して開示すべきCOI はありません。</p>
---

2) 開示すべきCOIがある場合

<p>脳動脈瘤の外科治療（演題名）</p> <p>日本脳神経外科病院（施設名）</p> <p>脳外科 太郎（氏名）</p> <p>筆頭筆者は日本の神経外科学会へCOI 自己申告を完了しています。</p>
---

<p>筆頭演者のCOI 開示</p> <p>筆頭演者は日本の神経外科学会へCOI 自己申告を完了しており、昨年1月から12月において本演題に関して開示すべきCOIは以下の通りです。</p> <ol style="list-style-type: none"><li>1. 役員、顧問職 なし</li><li>2. 株の保有 なし</li><li>3. 特許権使用料 なし</li><li>4. 講演料 あり</li><li>5. 原稿料 なし</li><li>6. 研究費 あり（○○製薬）</li><li>7. その他 なし</li></ol> <p>日本脳神経外科病院（施設名）</p> <p>脳外科 太郎（氏名）</p>
---

●ランチオンセミナーの昼食は、数に限りがありますので、ご了解ください。



### ❖ 電車でお越しの方

松本駅・JR篠ノ井線になります。※本院まではバス（約15分）やタクシー（約10分）などの公共交通機関でお越しください。

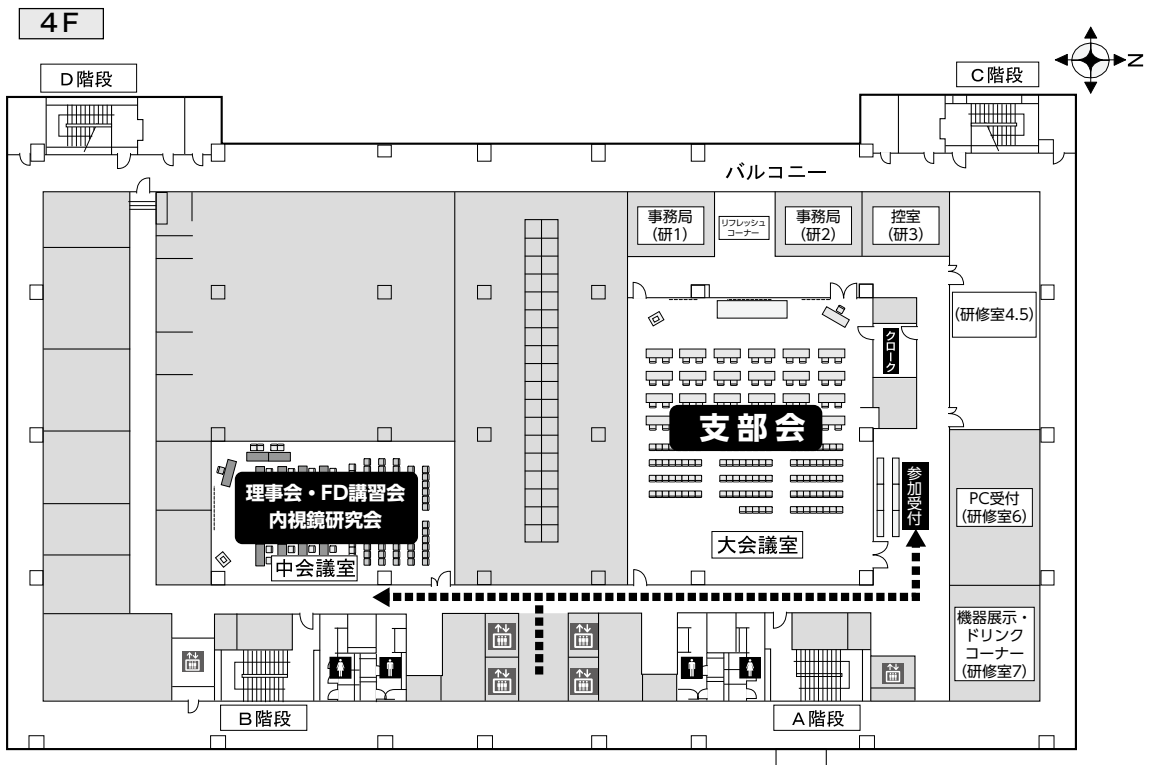
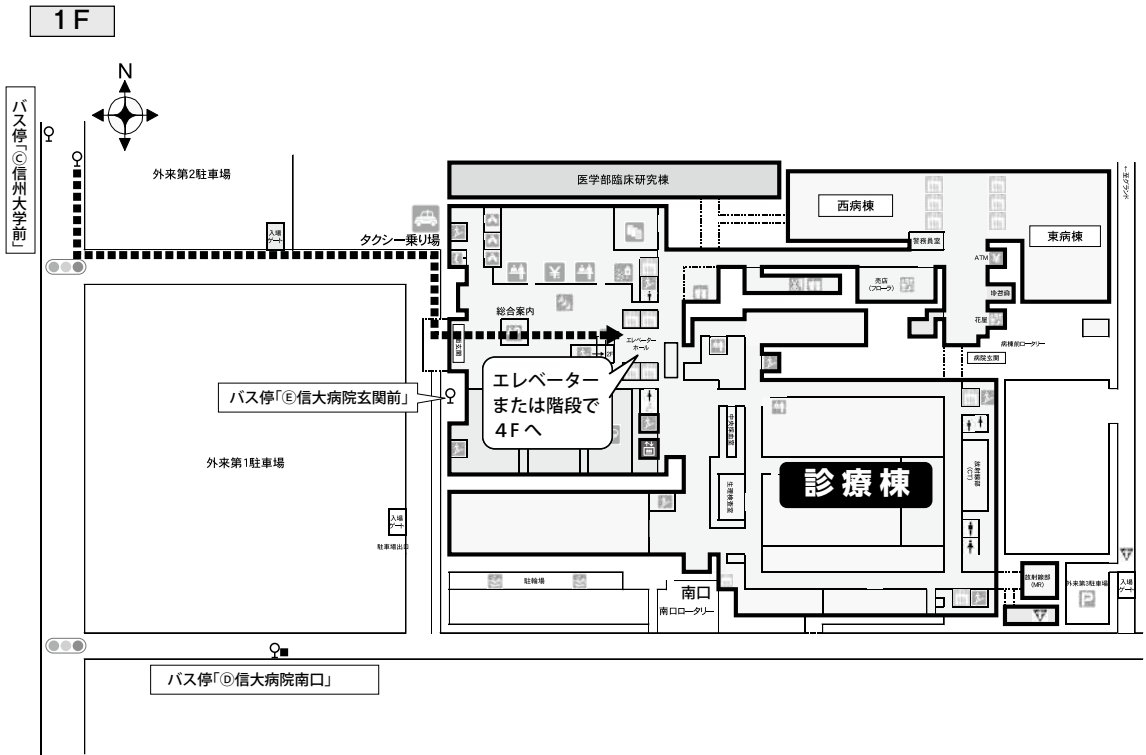
### ❖ バスでお越しの方

1. 松本バスターミナル（アリオ松本1階）1番線から「信大横田循環線」バスにて「信州大学前」下車（約15分）
2. 「松本駅お城口」バス停から「北市内線バス（西まわり）」にて「信大病院玄関前」下車（約20分）

### ❖ お車でお越しの方

1. 松本インターより約20分
2. 安曇野インターより約20分（国道143号使用の場合）
3. 上田方面より三才山トンネル経由約1時間30分
4. 信州大学医学部附属病院駐車場をご利用ください。（利用料金：入庫後24時間以内200円）

# 会場案内図



## 第92回日本脳神経外科学会中部支部学術集会プログラム

8:25~8:30 開会の挨拶

---

本郷 一博 (信州大学)

8:30~9:10 腫瘍1

---

座長：小寺 俊昭 (福井大学)

**1. 大脳半球間裂急性硬膜下血腫にて発症したfalx meningiomaの一例**

鈴木 有芽 (スズキ ユメ), 川北 文博, 藤本 昌志, 朝倉 文夫, 村田 浩人,  
諸岡 芳人

済生会松阪総合病院脳神経外科

**2. 上矢状静脈洞に浸潤・閉塞し、板間静脈を側副血行路とするparasagittal meningiomaの1例**

松尾 衛 (マツオ マユ), 池田 公, 前田 憲幸, 伊藤 元一, 竹本 将也, 佐々木  
博勇, 中野 瑞生, 渋谷 正人

JCHO中京病院脳神経外科

**3. 術前画像で髄膜腫を疑った後頭蓋窩Rosai-Dorfman病の1例**

金城 雄太 (カネシロ ユウタ), 村田 敬二, 山内 滋, 浦野 裕美子

市立島田市民病院脳神経外科

**4. 頭部顔面の皮下血腫から当初Domestic Violence(DV)が疑われた1例**

水谷 高輔 (ミヅタ タカスケ)<sup>1</sup>, 中林 規容<sup>1</sup>, 相見 有理<sup>1</sup>, 吉田 光宏<sup>1</sup>, 白石  
大門<sup>1</sup>, 市原 薫<sup>1</sup>, 伊藤 八峯<sup>2</sup>

<sup>1</sup>市立四日市病院脳神経外科, <sup>2</sup>みたき総合病院脳神経外科

**5. 脳梗塞および頭蓋内転移を来した内頸動脈内膜肉腫の一例**

庄田 幹 (シロタダ カン)<sup>1</sup>, 大島 望<sup>1</sup>, 坂田 知宏<sup>1</sup>, 谷川 元紀<sup>1</sup>, 間瀬 光人<sup>1</sup>, 伊地  
知 圭<sup>2</sup>, 深見 祐樹<sup>3</sup>, 宮崎 章宏<sup>4</sup>, 根来 眞<sup>4</sup>

<sup>1</sup>名古屋市立大学医学部脳神経外科, <sup>2</sup>名古屋市立大学医学部耳鼻咽喉・頭  
頸部外科, <sup>3</sup>一宮西病院神経内科, <sup>4</sup>一宮西病院脳神経外科

6. 斜台部脊索腫に対する経鼻的内視鏡手術についての検討

川端 哲平（カハタ テツハイ）、竹内 和人、石川 隆之、若林 俊彦  
名古屋大学脳神経外科

7. ベバシズマブ使用後にMRI T1強調ガドリニウム増強病変が消失しCTで石灰化を認めたAnaplastic astrocytomaの一例

寺島 美生（テラシ ミオ）、石垣 共基、松原 年生、鈴木 秀謙  
三重大学大学院医学系研究科脳神経外科学

8. Negative motor area病変の摘出後に麻痺を生じた2症例の検討

木村 亮堅（キムラ リョウケン）、宮下 勝吉、河原 庸介、木下 雅史、中田 光俊  
金沢大学脳神経外科

9. polar spongioblastoma patternを呈したdiffuse leptomeningeal glioneuronal tumorの一例

山崎 友裕（ヤマザキ トモヒロ）<sup>1</sup>、新村 和也<sup>2</sup>、小泉 慎一郎<sup>1</sup>、鮫島 哲朗<sup>1</sup>、徳山 勤<sup>1</sup>、  
酒井 直人<sup>1</sup>、難波 宏樹<sup>1</sup>  
<sup>1</sup>浜松医科大学脳神経外科, <sup>2</sup>浜松医科大学腫瘍病理学

10. 発生母地不明の眼窩内vanishing tumorの2症例

河原 庸介（カハラ ヨウスケ）、笹川 泰生、林 康彦、中田 光俊  
金沢大学脳神経外科

11. アスペルギルス感染を起因とした感染性動脈瘤破裂によるくも膜下出血の1例

若子 哲（ワコ テツ）<sup>1</sup>、大枝 基樹<sup>1</sup>、高亀 弘隆<sup>1</sup>、長久 伸也<sup>1</sup>、北川 諭<sup>2</sup>  
<sup>1</sup>トヨタ記念病院脳神経外科, <sup>2</sup>トヨタ記念病院病理診断科



## 12. 感染性脳動脈瘤に対する外科治療の選択

長谷部 朗子 (ハセノ アキコ)<sup>1</sup>, 中原 一郎<sup>1</sup>, 小田 淳平<sup>2</sup>, 我那覇 司<sup>2</sup>, 鈴木 健也<sup>1</sup>, 大見 達夫<sup>2</sup>, 渡邊 定克<sup>1</sup>, 定藤 章代<sup>2</sup>, 早川 基治<sup>2</sup>, 安達 一英<sup>2</sup>, 大場 茂生<sup>2</sup>, 廣瀬 雄一<sup>2</sup>

<sup>1</sup>藤田保健衛生大学医学部脳卒中科, <sup>2</sup>藤田保健衛生大学医学部脳神経外科

## 13. MRAでは確定診断が困難であった症候性内頸動脈後交通動脈分岐部動脈瘤の1例

加納 清充 (カナ キヨミツ), 山田 哲也, 岡 直樹, 石澤 錠二, 郭 泰彦  
朝日大学歯学部附属村上記念病院脳神経外科

## 14. 遠位中大脳動脈血栓化動脈瘤の2例

篠田 祥二 (シノダ ショウジ), 榎本 由貴子, 江頭 裕介, 岩間 亨  
岐阜大学脳神経外科

## 15. 血管内治療と直達術による脳動脈瘤のhybrid治療

田中 里樹 (タナカ リキ), 山田 康博<sup>1</sup>, 陶山 大輔<sup>2</sup>, 川瀬 司<sup>1</sup>, 加藤 庸子<sup>1</sup>

<sup>1</sup>藤田保健衛生大学坂文種報徳會病院脳神経外科, <sup>2</sup>府中恵仁会病院脳神経外科

10:30~11:10 血管障害2

---

座長：早川 基治 (藤田保健衛生大学)

## 16. 一側眼症状で発症した脳動静脈シャントを伴う多発性テント部硬膜動静脈瘻の1治療例 -血管内治療と開頭術による2期的治療-

南出 尚人 (ミナデ ナホト), 福田 将大<sup>1</sup>, 佐野 宏樹<sup>1</sup>, 池田 正人<sup>1</sup>, 林 裕<sup>2</sup>,  
内山 尚之<sup>3</sup>

<sup>1</sup>金沢市立病院脳神経外科, <sup>2</sup>石川県立中央病院脳神経外科, <sup>3</sup>金沢大学脳神経外科

## 17. 出血発症した脳幹部pial AVFの1例

廣田 雄一 (ヒロタ ヌウイチ), 内山 尚之<sup>2</sup>, 朴 在鎬<sup>1</sup>, 圓角 文英<sup>1</sup>

<sup>1</sup>公立能登総合病院脳神経外科, <sup>2</sup>金沢大学脳神経外科

### 18. 脊髄髄内出血で発症した胸髄硬膜動静脈瘻の一例

池澤 宗成 (イサガワ ムネナリ), 亀井 裕介, 深澤 恵児, 梅田 靖之, 山本 章貴,  
田代 晴彦  
三重県立総合医療センター-脳神経外科

### 19. 当院における頸椎の硬膜外動静脈瘻の診断, 治療結果について

立山 慎一郎 (タヤマ シンイチロウ)<sup>1</sup>, 早川 基治<sup>1</sup>, 定藤 章代<sup>1</sup>, 安達 一英<sup>1</sup>, 大場  
茂生<sup>1</sup>, 長谷部 朗子<sup>2</sup>, 鈴木 健也<sup>2</sup>, 渡邊 定克<sup>2</sup>, 中原 一郎<sup>2</sup>, 廣瀬 雄一<sup>1</sup>  
<sup>1</sup>藤田保健衛生大学医学部脳神経外科, <sup>2</sup>藤田保健衛生大学医学部脳卒中科

### 20. 超選択WADAテストが有用だった優位半球前頭葉能動静脈奇形

常俊 顕三 (ツネシ ゲンゾウ), 山田 真輔, 荒井 大志, 赤澤 愛弓, 東野 芳史,  
松田 謙, 有島 英孝, 小寺 俊昭, 北井 隆平, 菊田 健一郎  
福井大学医学部医学科感覚運動医学講座脳脊髄神経外科学領域

11:10~11:50 血管障害3

座長：白神 俊祐 (金沢医科大学)

### 21. 当院におけるPipeline留置術の初期治療成績

石田 衛 (イシダ マユ), 泉 孝嗣<sup>1</sup>, 塚田 哲也<sup>1</sup>, 佐藤 雅基<sup>1</sup>, 玉利 洋介<sup>2</sup>, 伊藤  
真史<sup>1</sup>, 今井 資<sup>1</sup>, 西堀 正洋<sup>1</sup>, 若林 俊彦<sup>1</sup>  
<sup>1</sup>名古屋大学脳神経外科, <sup>2</sup>医療法人豊田会 刈谷豊田総合病院脳神経外科

### 22. スtent補助コイル塞栓術後に破裂した未破裂脳動脈瘤の1例 - 数値流体力学 (CFD)を用いた治療効果予測のこころみ -

田中 克浩 (タナカ カチヒロ)<sup>1</sup>, 石田 藤麿<sup>1</sup>, 辻 正範<sup>1</sup>, 古川 和博<sup>2</sup>, 岸本 智之<sup>1</sup>,  
種村 浩<sup>1</sup>, 梅田 靖之<sup>3</sup>, 霜坂 辰一<sup>1</sup>  
<sup>1</sup>三重中央医療センター-脳神経外科, <sup>2</sup>桑名西医療センター-脳神経外科, <sup>3</sup>三重県立総合医療センター-脳神経外科

### 23. 瘤内コイル塞栓術後に脳実質内多発造影病変が出現した一例

玉井 翔 (タニ ショウ)<sup>1</sup>, 見崎 孝一<sup>1</sup>, 内山 尚之<sup>1</sup>, 毛利 正直<sup>1</sup>, 福井 一生<sup>1</sup>, 竹内  
文彦<sup>2</sup>, 中田 光俊<sup>1</sup>

<sup>1</sup>金沢大学脳神経外科, <sup>2</sup>医療法人社団浅ノ川金沢脳神経外科病院

**24. 短期間に形態変化をきたしたC1, M1, A1高度狭窄の一例**

白石 啓太郎 (シラシ ケイタロウ)<sup>1</sup>, 林 智秀<sup>2</sup>, 津村 貢太郎<sup>2</sup>, 山谷 和正<sup>2</sup>, 桑山 直也<sup>1</sup>, 黒田 敏<sup>1</sup>

<sup>1</sup>富山大学医学部脳神経外科, <sup>2</sup>富山赤十字病院脳神経外科

**25. 一過性の右片麻痺で発症した外傷性頸部頸動脈解離に対しCASを施行した一例**

縣 正大 (アカタ マサヒロ), 東山 史子, 大屋 房一, 酒井 圭一

独立行政法人国立病院機構信州上田医療センター脳神経外科

**12:00~12:50 ランチョンセミナー**

---

座長：堀内 哲吉 (信州大学)

**「頭部固定器の歴史と重力を意識した利用法」**

聖マリアンナ医科大学脳神経外科 教授

田中 雄一郎 先生

共催：ミズホ株式会社

**12:00~12:50 日本脳神経外科学会中部支部理事会**

---

中会議室

**12:55~13:15 第91回日本脳神経外科学会中部支部会学術集会優秀論文表彰式**

---

大会議室

演題42. シャントバルブ設定圧による3TMRIアーチファクト変化についての検討

内田大貴 総合病院聖隷浜松病院脳神経外科

演題47. ステント型血栓回収デバイスによる再開通率向上の工夫

山本太樹 医療法人豊田会刈谷豊田総合病院脳神経外科

演題48. もやもや病の進行に伴う血管外径の変化

山本修輔 富山大学医学部脳神経外科

座長：竹内 幹伸（愛知医科大学）

**26. 水頭症手術後に馬尾神経鞘腫による続発性正常圧水頭症が疑われた1例**吉田 優也 (ヨシタ ヲウヤ)<sup>1</sup>, 村松 直樹<sup>1</sup>, 新多 寿<sup>1</sup>, 藤沢 弘範<sup>2</sup><sup>1</sup>小松市民病院脳神経外科, <sup>2</sup>国立病院機構金沢医療センター-脳神経外科**27. A to A塞栓症で発症したBow hunter症候群の1例**

玉瀬 玲 (タマセ アキラ), 白神 俊祐, 岡本 一也, 立花 修, 飯塚 秀明

金沢医科大学脳神経外科

**28. 巨大脊髄空洞症を伴った脊髄血管芽腫小病変の3例**

前嶋 竜八 (マシマ リウヤ), 川口 礼雄, 青山 正寛, 竹内 幹伸, 高安 正和

愛知医科大学脳神経外科

**29. 潜在的環軸椎脱臼により生じた学校内スポーツ事故の一例**白坂 暢朗 (シロサカ ノブオ)<sup>1</sup>, 安田 宗義<sup>1</sup>, 船井 三規子<sup>1</sup>, 伊藤 圭祐<sup>1</sup>, 宮寄章宏<sup>1</sup>, 根来 眞<sup>1</sup>, 渡邊 秀寿<sup>2</sup>, 川村 正太郎<sup>2</sup>, 山田 弘樹<sup>3</sup>, 安達 真也<sup>4</sup>, 川村卓哉<sup>4</sup><sup>1</sup>一宮西病院脳神経外科, <sup>2</sup>一宮西病院救急科, <sup>3</sup>一宮西病院放射線科,<sup>4</sup>一宮西病院小児科**30. 臨床経過から再増大が疑われた神経腸管嚢胞の1手術例**神保 康志 (ジンボウ ヤシ)<sup>1</sup>, 佐藤 圭輔<sup>1</sup>, 小林 勉<sup>1</sup>, 本道 洋昭<sup>1</sup>, 中西 ゆう子<sup>2</sup>,石澤 伸<sup>2</sup><sup>1</sup>富山県立中央病院脳神経外科, <sup>2</sup>富山県立中央病院病理診断科

座長：山崎 友裕（浜松医科大学）

**31. 錐体静脈による三叉神経痛に対する微小血管減圧術**

熊谷 昌紀 (クマガイ マサキ), 江頭 裕介, 榎本 由貴子, 中山 則之, 大江 直行,

矢野 大仁, 岩間 亨

岐阜大学脳神経外科

**32. 広範な皮質形成異常を呈する難治性てんかんの一手術例**

山添 知宏 (ヤマゾエ トモヒロ), 山本 貴道, 山添 知宏, 藤本 礼尚, 中戸川 裕一,  
内田 大貴, 黒田 直生人, 天野 裕貴, 稲永 親憲, 田中 篤太郎  
総合病院聖隷浜松病院脳神経外科

**33. 舌咽神経痛を早期診断し微小血管減圧術にて治療し得た一例**

阿部 節 (アベ かつ), 田島 隼人, 木村 啓佑, 西井 智哉, 中村 茂和, 栗本  
太志, 渡邊 和彦  
半田市立半田病院脳神経外科

**34. 一側扁桃腫大のみを有する側頭葉てんかん手術例の臨床的特徴について  
の検討**

近藤 聡彦 (コトウ アサヒコ)<sup>1</sup>, 白井 直敬<sup>1</sup>, 松平 敬史<sup>3</sup>, 松田 一己<sup>1</sup>, 鳥取  
孝安<sup>1</sup>, 井上 有史<sup>2</sup>  
<sup>1</sup>静岡てんかん・神経医療センター-脳神経外科, <sup>2</sup>静岡てんかん・神経医療センター-精  
神科, <sup>3</sup>静岡てんかん・神経医療センター-神経内科

**35. 外傷性神経障害性疼痛に対する脊髄刺激療法 4例報告**

種井 隆文 (タネイ かつみ)<sup>1</sup>, 梶田 泰一<sup>2</sup>, 竹林 成典<sup>1</sup>, 中原 紀元<sup>1</sup>, 若林 俊彦<sup>3</sup>  
<sup>1</sup>名古屋セントラル病院脳神経外科, <sup>2</sup>名古屋医療センター 脳神経外科,  
<sup>3</sup>名古屋大学脳神経外科

**36. 神経変性疾患に対するバクロフェン髄腔内投与療法**

竹林 成典 (タケノ なるみ)<sup>1</sup>, 竹内 裕喜<sup>2</sup>, 種井 隆文<sup>1</sup>, 中原 紀元<sup>1</sup>  
<sup>1</sup>名古屋セントラル病院脳神経外科, <sup>2</sup>国立病院機構東名古屋病院脳神経外科

**14:45~15:25 外傷・水頭症・他**

---

座長：坂田 知宏 (名古屋市立大学)

**37. 対側損傷に伴う骨折を伴わない急性硬膜外血腫の1例**

一ノ瀬 惇也 (いちのせ としや), 田中 慎吾, 吉川 陽文, 東馬 康郎, 木多 眞也

福井県立病院脳神経外科

### 38. 剪定鉄による経鼻的穿通性頭部外傷の1例

井口 整 (イノケ セイ), 池村 涼吾, 上田 哲也, 関口 和哉, 中嶋 伸太郎, 藤田 修英, 長谷川 浩, 上野 英明, 渡邊 瑞也, 中尾 保秋, 山本 拓史  
順天堂大学医学部附属静岡病院脳神経外科

### 39. MRI対応圧可変式シャントシステムのアーチファクト-1.5Tと3T MRIの比較

天野 裕貴 (アマノ ユキ) <sup>1</sup>, 黒田 直生人<sup>1</sup>, 内田 大貴<sup>1</sup>, 中戸川 裕一<sup>1</sup>, 山添 知宏<sup>1</sup>, 渡邊 水樹<sup>1</sup>, 藤本 礼尚<sup>1</sup>, 稲永 親憲<sup>1</sup>, 山本 貴道<sup>1</sup>, 田中 篤太郎<sup>1</sup>, 増井 孝之<sup>2</sup>

<sup>1</sup>総合病院聖隷浜松病院脳神経外科, <sup>2</sup>総合病院聖隷浜松病院放射線科

### 40. 緊張性気脳症を併発した先天性水頭症の一例

杉野 文彦 (スギノ フミヒコ), 神田 佳恵, 日向 尚教, 大沢 知士  
蒲郡市民病院脳神経外科

### 41. 脳室心房シャント術の有用性

戸塚 剛彰 (トツカ タツキ), 航 晃仁, 齊藤 靖  
静岡赤十字病院脳神経外科

15:25~16:05 腫瘍3

---

座長：本村 和也 (名古屋大学)

### 42. 頭蓋内に生じたanaplastic large cell lymphomaの1例

横山 勇人 (ヨコヤマ ユウト), 原口 健一, 若林 健一, 芝 良樹, 権田 友美, 雄山 博文  
豊橋市民病院脳神経外科

### 43. サルコイドーシスの経過中に悪性リンパ腫を合併した1例

山中 智康 (ヤマカ トモヤス) <sup>1</sup>, 金井 秀樹<sup>1</sup>, 橋本 信和<sup>1</sup>, 大野 貴之<sup>1</sup>, 出村 光一郎<sup>1</sup>, 田中 健太郎<sup>2</sup>

<sup>1</sup>名古屋市立東部医療センター脳神経外科, <sup>2</sup>名古屋市立大学医学部脳神経外科

#### 44. テント上下に病変を認めたCNS NK/T cell lymphomaの一例

根石 拓行 (ネシ ヒロキ) <sup>1</sup>, 竹内 浩明<sup>2</sup>, 吉田 一彦<sup>2</sup>, 北井 隆平<sup>1</sup>, 菊田 健一郎<sup>1</sup>, 海崎 泰治<sup>3</sup>

<sup>1</sup>福井大学医学部医学科感覚運動医学講座脳脊髄神経外科学領域, <sup>2</sup>公立丹南病院脳神経外科, <sup>3</sup>福井県立病院病理部

#### 45. 放射線治療7年後に放射線誘発性血管炎によると推察される橋梗塞、脳室内出血、くも膜下出血を次々と発症した毛様細胞性星細胞腫

丸山 邦隆 (マルヤマ ケンタ) <sup>1</sup>, 赤井 卓也<sup>1</sup>, 山本 修輔<sup>1</sup>, 高 正圭<sup>1</sup>, 秋岡 直樹<sup>1</sup>, 富田 隆浩<sup>1</sup>, 永井 正一<sup>1</sup>, 濱島 丈<sup>2</sup>, 笹原 正清<sup>2</sup>, 黒田 敏<sup>1</sup>

<sup>1</sup>富山大学脳神経外科, <sup>2</sup>富山大学病態病理学講座

#### 46. 高齢者の小脳虫部に発生したpilocytic astrocytomaの1例

長峰 広平 (ナガミネ コウヘイ) <sup>1,2</sup>, 金谷 康平<sup>1</sup>, 西川 明宏<sup>1</sup>, 後藤 哲哉<sup>1</sup>, 佐野 健司<sup>2</sup>, 本郷 一博<sup>1</sup>

<sup>1</sup>信州大学医学部脳神経外科, <sup>2</sup>長野松代総合病院脳神経外科

16:05~16:45 腫瘍4・他

座長：石垣 共基 (三重大学)

#### 47. 悪性転化に伴う頭蓋内出血と骨髄転移を来した成人神経皮膚黒色症の一例

熊谷 祐紀 (クマガイ ユキ) <sup>1</sup>, 有馬 徹<sup>1</sup>, 大多和 賢登<sup>1</sup>, 安藤 遼<sup>2</sup>, 丹原 正夫<sup>1</sup>, 錦古里 武志<sup>1</sup>

<sup>1</sup>岡崎市民病院脳神経外科, <sup>2</sup>名古屋医療センター脳神経外科

#### 48. 海綿静脈洞部meningeal melanocytomaの一例

松野 宏樹 (マツノ ヒロキ) <sup>1</sup>, 高須 俊太郎<sup>2</sup>

<sup>1</sup>名古屋第二赤十字病院脳神経外科, <sup>2</sup>名古屋第二赤十字病院

#### 49. 診断に難渋した髄膜原発悪性黒色腫の1例

山本 篤志 (ヤマモト アツシ), 津田 和彦, 谷岡 悟, 佐藤 裕, 丹羽 恵彦  
松阪中央総合病院脳神経外科

**50. 後頭蓋窩に発生し閉塞性水頭症を呈したMelanotic neuroectodermal tumor of infancyの一例**

赤澤 愛弓 (アカガワ アミ) <sup>1</sup>, 松田 謙<sup>1</sup>, 北井 隆平<sup>1</sup>, 鈴木 孝二<sup>2</sup>, 荒井 大志<sup>1</sup>,  
山田 真輔<sup>1</sup>, 東野 芳史<sup>1</sup>, 常俊 顕三<sup>1</sup>, 有島 英孝<sup>1</sup>, 小寺 俊昭<sup>1</sup>, 菊田 健一郎<sup>1</sup>  
<sup>1</sup>福井大学医学部医学科感覚運動医学講座脳脊髄神経外科学領域,  
<sup>2</sup>福井大学小児科

**51. 手術映像をリアルタイムに他院へ配信する試み –他院にしながら手術の研修は可能か-**

村上 健一 (ムラカミ ケンイチ) <sup>1</sup>, 林 裕<sup>1</sup>, 渡邊 卓也<sup>1</sup>, 土屋 勝裕<sup>1</sup>, 上野 恵<sup>1</sup>, 新田 歩<sup>2</sup>, 浜田 秀剛<sup>3</sup>, 笹川 泰生<sup>4</sup>, 中田 光俊<sup>4</sup>  
<sup>1</sup>石川県立中央病院脳神経外科, <sup>2</sup>舩倉島診療所, <sup>3</sup>珠洲市総合病院脳神経外科,  
<sup>4</sup>金沢大学脳神経外科

**16:45~17:25 血管障害4**

座長：江頭 裕介 (岐阜大学)

**52. 実験的検証による各種ステント型リトリバーの機能評価**

大島 共貴 (オオシマ トモキ), 後藤 俊作, 山本 太樹, 石川 晃司郎, 玉利 洋介,  
西澤 俊久, 島戸 真司, 加藤 恭三  
医療法人豊田会刈谷豊田総合病院脳神経外科

**53. Penumbra Systemにより治療し得た左房粘液腫による心原性脳塞栓症の一例**

栗原 聖典 (クリハラ セイケン) <sup>1</sup>, 森谷 茂太<sup>1</sup>, 前田 晋吾<sup>1</sup>, 早川 基治<sup>2</sup>  
<sup>1</sup>公立西知多総合病院脳神経外科, <sup>2</sup>藤田保健衛生大学医学部脳神経外科

**54. 二度の呼吸停止を呈した一側延髄外側梗塞の1例**

宇野 豪洋 (ウノ タケヒロ) <sup>1</sup>, 得田 和彦<sup>1</sup>, 中島 良夫<sup>1</sup>, 木谷 隆一<sup>1</sup>, 内山 尚之<sup>2</sup>  
<sup>1</sup>富山労災病院脳神経外科, <sup>2</sup>金沢大学附属病院脳神経外科

**55. 血管内治療が奏功した脳静脈洞血栓症の2例**

森嶋 亮 (モリシマ リョウ), 米澤 慎悟, 北島 英臣, 野田 伸司  
土岐市立総合病院脳神経外科



**56. 脳静脈洞血栓症の2症例-初診時のCT所見について-**

鳥飼 武司 (トリガイ タツシ), 打田 淳, 梅津 正成, 小出 和雄, 市橋 鋭一  
中東遠総合医療センター脳神経外科

**17:25~18:05**      **血管障害5・他**

---

座長：金谷 康平 (信州大学)

**57. 血管付き頭蓋骨モデルが手術戦略決定に有用であった後頭部導出静脈が発達したCrouzon症候群の一例**

城 泰輔 (シロ タイスケ)<sup>1,2</sup>, 赤井 卓也<sup>1</sup>, 富田 隆浩<sup>1</sup>, 黒田 敏<sup>1</sup>  
<sup>1</sup>富山大学医学部脳神経外科, <sup>2</sup>富山県済生会富山病院脳神経外科

**58. 当院における抗血栓療法と頭蓋内出血入院患者の検討**

金丸 英樹 (カマル ヒデアキ), 土屋 拓郎, 川口 健司, 森川 篤憲  
鈴鹿中央総合病院脳神経外科

**59. 右浅側頭動脈-中大脳動脈(STA-MCA)吻合術10年後に右側頭葉病変を生じた1例**

中島 英貴 (ナカジマ ヒデアキ), 宮 史卓, 毛利 元信, 北野 詳太郎, 佐野 貴則,  
清水 重利  
伊勢赤十字病院脳卒中センター-脳神経外科

**60. STA-MCA anastomosisとCABGを同日に行った1例**

高柳 海 (タカヤギ カイ), 岡田 健, 遠藤 乙音, 藤井 健太郎, 水野 晃宏,  
平松 拓  
愛知県厚生連海南病院脳神経外科

**61. AVM定位放射線治療後に発生した嚢胞性病変の一例**

宮岡 嘉就 (ミヤオカ ヨシナリ)<sup>1</sup>, 新田 純平<sup>1</sup>, 中村 卓也<sup>1</sup>, 小林 聡<sup>1</sup>, 四方 聖二<sup>2</sup>  
<sup>1</sup>小林脳神経外科病院, <sup>2</sup>相澤病院ガンマナイフセンター

**18:05~18:10**      **閉会の挨拶**

---

本郷 一博 (信州大学)