
第91回 日本脳神経外科学会中部支部学術集会

平成28年9月17日(土)
午前9時00分より

会 場：アクトシティ浜松コンgresセンター3階
〒430-7790 浜松市中区板屋町111-1
TEL: 053-451-1111

会 長：難波 宏樹（浜松医科大学 脳神経外科）

事務局長：酒井 直人
事務局：浜松医科大学 脳神経外科
〒431-3192 浜松市東区半田山1丁目20番1号
TEL: 053-435-2283 FAX: 053-435-2282
e-mail: nougeka@hama-med.ac.jp

【同時開催】

第 38 回中部脳神経看護セミナー

会期：平成 28 年 9 月 17 日（土） 10 時～
会場：アクトシティ浜松コンgresセンター5 階

第 27 回中部神経内視鏡研究会

会期：平成 28 年 9 月 17 日（土） 18 時～
会場：アクトシティ浜松コンgresセンター3 階

FD 講習会

会期：平成 28 年 9 月 17 日（土） 15 時 30 分～（受付 15 時 15 分）
会場：アクトシティ浜松コンgresセンター5 階

第 21 回市民公開講座

会期：平成 28 年 9 月 18 日（日） 開場 13 時～ 講演 14 時～16 時
会場：アクトシティ浜松コンgresセンター3 階
テーマ：「脳腫瘍」

【次回ご案内】

第 92 回 日本脳神経外科学会中部支部学術集会

開催日：2017 年 4 月 8 日
開催場所：信州大学医学部附属病院
開催担当：信州大学脳神経外科
会長：本郷 一博
連絡先：0263-37-2690
連絡先 FAX:0263-37-0480

学会参加者の皆様へ

- 受付は日本神経外科学会 IC カードで行いますので、ご持参ください。
- 学会当日に参加費（1,000 円）を受け付けます。新入会員のみ(1,000 円)を受け付けます。なお、IC 会員カードでの自動支払いは対応していませんのでご了解ください。
- 本学術集会には脳神経外科学会クレジット 10 点が適応されます。

- 以下の会議を行いますので、関係者はお出席ください。

12:10～13:00 日本脳神経外科学会中部支部理事会

アクトシティ浜松コンgresセンター5階 51 会議室

- FD (faculty development) コースについて

15:30～16:30 アクトシティ浜松コンgresセンター5階 52-54 会議室 (15:15 受付開始)

平成 23 年 4 月施行となりました新規「脳神経外科専門医制度」における専門医・指導医の更新にあたり、本学術集会では FD (faculty development) コースを上記の通り開催します。最初から最後までビデオ講習を視聴していただくことが受講の要件ですので、途中退室は原則認めません。予めご了解ください。また、FD コースの受講のみを目的に参加される場合にも、必ず受講前に学会参加受付を済ませてください。

入場時には学会参加受付でお渡しする参加証を確認させていただきますので、ご提示ください。講習会終了後、退場の際に IC カードにて講習会の参加登録をさせていただきます。

- 演者の方へ

今回は演題応募数が多く「男女共同参画検討シンポジウム」を開催する関係上、発表時間を以下のようにさだめさせていただきました。ご了解のほどよろしくお願いいたします。

一般口演（症例報告）：発表 4 分、討論 1 分

一般口演（臨床研究）：発表 5 分、討論 2 分

プログラムに演題番号にアンダーバーにない演題は 4 分、アンダーバーのある演題は発表時間 5 分ですので、ご確認をお願いします。発表時間終了時に 1 回目のチャイム、討論時間終了時に 2 回目のチャイムを鳴らしますので時間厳守でお願いします。

発表はパソコンでお願いします。ご自身のパソコンと専用コネクター、電源をお持ちください。スライドの試写は PC 受付で行います。発表の 30 分前にお越しください。また、万が一に備え、CD-R,USB メモリにいったデータもご持参ください。

- COI について日本脳神経外科学会から指示があり、筆頭演者となる会員は COI 自己登録が完了していることが発表のための必要条件となっていますので、必ず登録をすませてください。非会員が筆頭演者である場合は非会員様の自己申告用紙を提出させていただく必要がありますので、学会当日に受付でお問い合わせください。
詳細は <http://jns.umin.ac.jp/system/COI.html> にアクセスしてください。

- 演題タイトル、氏名、施設名などのスライドに続く 2 枚目に、下記の様式を参考にスライドをいれてください。

1) 開示すべき COI がいない場合

脳動脈瘤の外科治療（演題名） 日本脳神経外科病院（施設名） 脳外科 太郎（氏名） 筆頭筆者は日本脳神経外科学会へ COI 自己申告を完了しています。本演題の発表に際して開示すべき COI はありません。
--

2) 開示すべき COI がある場合

脳動脈瘤の外科治療（演題名） 日本脳神経外科病院（施設名） 脳外科 太郎（氏名） 筆頭筆者は日本の神経外科学会へ COI 自己申告を完了しています。

筆頭演者の COI 開示 筆頭演者は日本の神経外科学会へ COI 自己申告を完了しており、昨年 1 月から 12 月において本演題に関して開示すべき COI は以下の通りです。 1. 役員、顧問職 なし 2. 株の保有 なし 3. 特許権使用料 なし 4. 講演料 あり 5. 原稿料 なし 6. 研究費 あり (〇〇製薬) 7. その他 なし 日本脳神経外科病院（施設名） 脳外科 太郎（氏名）

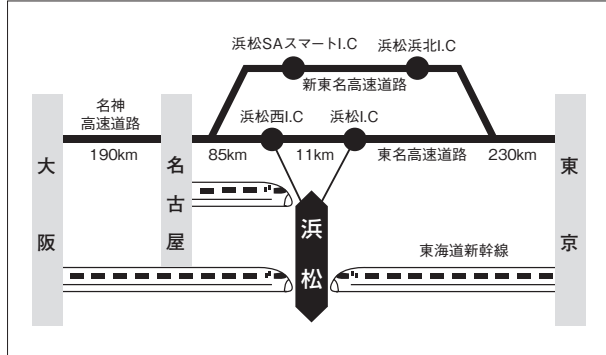
- ランチョンセミナーの昼食は、数に限りがありますので、ご了解ください。

交通アクセスのご案内

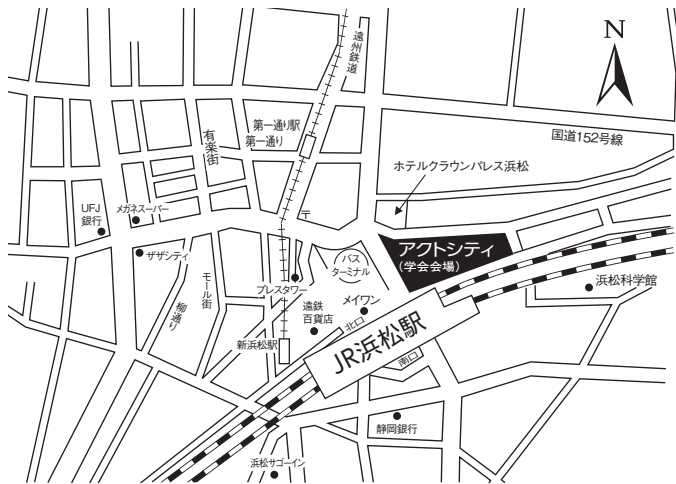ご来場は公共交通機関をご利用ください。
本学会での無料駐車券の準備はございません。

■交通機関のご案内

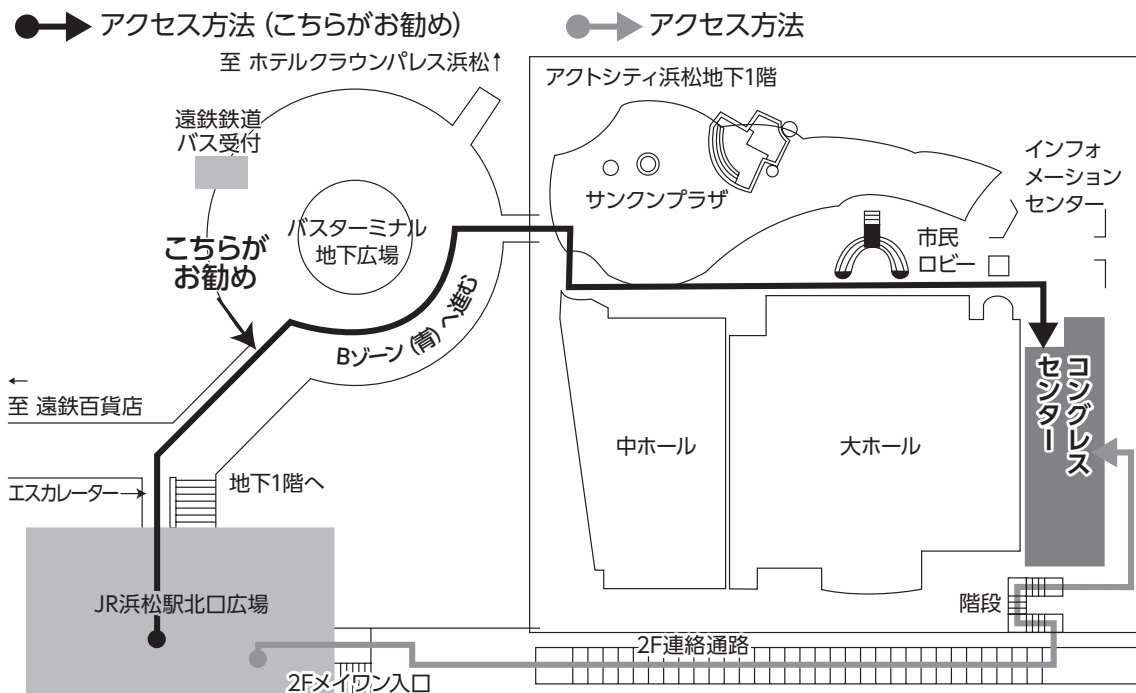
- ※東京から 東海道新幹線
ひかり約1時間30分、こだま約2時間
浜松駅より徒歩3分
- ※大阪から 東海道新幹線
ひかり約1時間30分、こだま約2時間
浜松駅より徒歩3分
- ※名古屋から 東海道新幹線
ひかり約30分、こだま約50分、
浜松駅より徒歩3分



■会場周辺のご案内

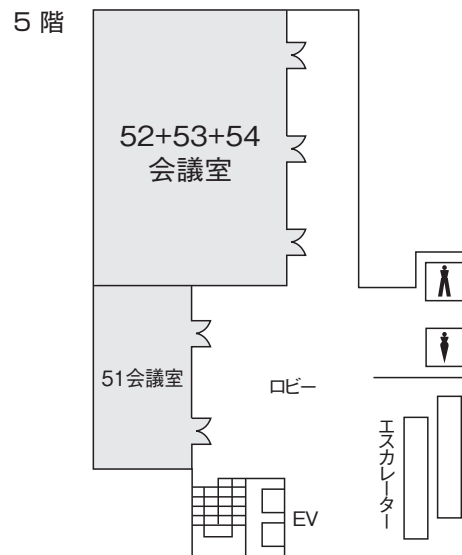
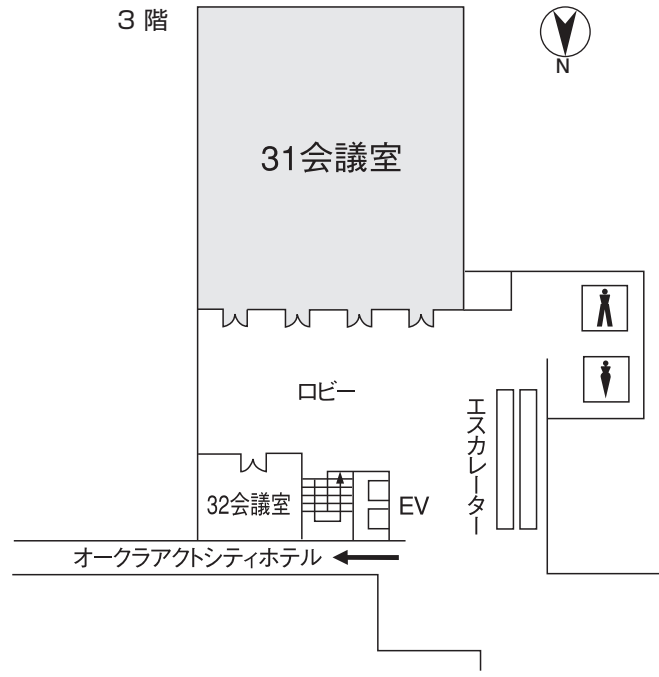


■コンgresセンター入り口までのご案内



会場のご案内

■ コングレスセンター



第 91 回日本脳神経外科学会中部支部学術集会プログラム

一般口演（症例報告）発表 4 分、討論 1 分（演題番号にアンダーバーのない演題）

一般口演（臨床研究）発表 5 分、討論 2 分（演題番号にアンダーバーのある演題）

9:00~9:03 開会挨拶 難波 宏樹（浜松医科大学）

午前部

9:04~9:33 血管障害 I 座長：安田 竜太（三重大学）

1. コンピュータ支援設計(CAD)を用いたFlow diverterの形状作成と数値流体力学(GFD)

辻 正範(ツヅマサノリ)¹、石田 藤磨¹、岸本 智之¹、古川 和博²、
田中 克浩¹、種村 浩¹、霜坂 辰一¹、鈴木 秀謙³

¹三重中央医療センター脳神経外科、²桑名西医療センター脳神経外科、

³三重大学大学院医学系研究科脳神経外科学

2. 未破裂脳動脈瘤の穿通枝動脈剥離の重要性

小谷 明平(コタニアキラ)、井田 裕己、河合 寿裕
名張市立病院脳神経外科

3. 視障害で発症した未破裂大型血栓化前交通動脈瘤の1例

金丸 英樹(カマルヒデアキ)、川口 健司、土屋 拓郎
鈴鹿中央総合病院脳神経外科

4. 術後に脳梗塞を生じた大型中大脳動脈瘤の1例

山田 真輔(ヤマダマコト)、常俊 顕三、赤澤 愛弓、荒井 大志、東野 芳史、松田 謙、
有島 英孝、小寺 俊昭、北井 隆平、菊田 健一郎
福井大学医学部医学科感覚運動医学講座脳脊髄神経外科学領域

5. 脳梗塞にて発症した部分血栓化内頸動脈瘤の1例

南平 麻衣(ナベイマイ)、安田 竜太、中塚 慶徳、芝 真人、当麻 直樹、
阪井田 博司、鈴木 秀謙

三重大学大学院医学系研究科脳神経外科学

9:35~10:00 血管障害Ⅱ 座長：萩原 利浩（信州大学）

6. Blister-like aneurysm of MCA の1例

堤 将輝 (ツミ マサテル)

藤枝市立総合病院脳神経外科

7. 中大脳動脈遠位部解離性動脈瘤に対し trapping および STA-MCA bypass を施行した1例

阿部 瑛二 (アベ エイジ)、渡邊 端也、池村 涼吾、上田 哲也、関口 和哉、新井 晶、長谷川 浩、上野 英明、菅 康郎、中尾 保秋、山本 拓史

順天堂大学医学部附属静岡病院脳神経外科

8. 治療に難渋した出血発症内頸動脈前壁解離に対する再発症例の1例

鈴木 健也 (スズキ タケヤ)¹、中原 一郎¹、渡邊 定克¹、長谷部 朗子¹、小田 淳平¹、我那覇 司²、定籐 章代²、早川 基治²、安達 一英²、大場 茂生²、廣瀬 雄一²

¹藤田保健衛生大学医学部脳卒中科、²藤田保健衛生大学医学部脳神経外科

9. unknown SAH 後、3 か月経過してから特定できた上小脳動脈末梢部の解離性動脈瘤

浦野 裕美子 (ウラノ ユミコ)、金城 雄太、山形 桂司、村田 敬二

市立島田市民病院脳神経外科

10. 診断に 3D VRFA-TSE 法が有用であった前大脳動脈解離の1例

田邊 望 (タナベ ノゾム)¹、堀 恵美子¹、堀 聡¹、柴田 孝¹、梅村 公子¹、岡本 宗司¹、久保 道也¹、堀江 幸男¹、黒田 敏²

¹富山県済生会富山病院脳神経外科、²富山大学医学部脳神経外科

10:02~10:24 血管障害Ⅲ 座長：岡本 一也（金沢医科大学）

11. 前交通動脈瘤に対するコイル塞栓術の治療成績

鳥飼 武司 (トリガイ タケシ)、打田 淳、梅津 正成、小出 和雄、市橋 鋭一

中東遠総合医療センター脳神経外科

12. 開頭中に破裂した未破裂中大脳動脈瘤の1例

吉識 賢志 (ヨシキ ケンジ)、福井 一生、南部 育、見崎 孝一、毛利 正直、内山 尚之、中田 光俊

金沢大学脳神経外科

13. くも膜下出血による遅発性脳血管攣縮の攣縮回復後に脳浮腫をきたした1例

園田 章太 (ソダ シュウタ)¹、野田 靖人¹、坂本 広喜²、吉野 薫¹、諸岡 暁¹、
村山 雄一²

¹富士市立中央病院脳神経外科、²東京慈恵会医科大学脳神経外科

14. 急性期抗凝固療法後に頸動脈内膜剥離術を行った内頸動脈内血栓の1例

南出 尚人 (ミナデ ヒト)¹、佐野 宏樹¹、池田 正人¹、林 裕²

¹金沢市立病院脳神経外科、²石川県立中央病院脳神経外科

10:26~10:53 腫瘍 I 座長：北井 隆平（福井大学）

15. 脳実質内病変に対する生検術における術式選択

種井 隆文 (タネイ タカミ)¹、竹林 成典¹、中原 紀元¹、若林 俊彦²

¹名古屋セントラル病院脳神経外科、²名古屋大学脳神経外科

16. 広範囲な髄膜進展を伴った small cell glioblastoma の1例

根石 拡行 (ネシ ヒロユキ)¹、竹内 浩明²、吉田 一彦²、山田 真輔¹、北井 隆平¹、
菊田 健一郎¹

¹福井大学医学部医学科感覚運動医学講座脳脊髄神経外科学領域、

²公立丹南病院脳神経外科

17. 骨髄癌腫症をきたした膠芽腫の1例

城 泰輔 (シロ タイスケ)¹、山本 修輔¹、有田 幸太郎²、富田 隆浩¹、永井 正一¹、
黒田 敏¹

¹富山大学医学部脳神経外科、²富山大学医学部第三内科

18. 脳実質外に発生した膠芽腫の1例

権田 友美 (ゴンダ トモミ)、原口 健一、若林 健一、横山 勇人、芝 良樹、
雄山 博文

豊橋市民病院脳神経外科

19. 手術標本で確定診断つかず、剖検にて診断した多発膠芽腫の1例

鈴木 亮一(スズキ リョウイチ)¹、竹原 誠也¹、富田 守¹、山村 泰弘¹、伊藤 慎治²、
久力 権³

¹焼津市立総合病院脳神経外科、²虎の門病院病理診断科、

³焼津市立総合病院病理診断科

10:55~11:25 脊椎・脊髄、他 座長：井上 辰志（藤田保健衛生大学）

20. 胸部痛で発症した髄内血腫を伴う脊髄髄内腫瘍の2例

吉川 哲史 (ヨシカワ ケイジ)、西村 由介、江口 馨、福岡 俊樹、安藤 遼、栗屋 堯之、
若林 俊彦

名古屋大学脳神経外科

21. 特発性脊椎硬膜外血腫の2例

西井 智哉 (ニシイ トモヤ)、中村 茂和、阿部 節、田島 隼人、栗本 太志、渡辺 和彦
半田市立半田病院脳神経外科

22. Clay shoveler's fracture に合併した脊髄損傷の1例

熊井 惟志 (クマイ ヲシ)、井上 辰志、稲榊 丈司、服部 夏樹、中江 俊介、
立山 慎一郎、山城 慧、川副 雄史、長谷川 光広、廣瀬 雄一
藤田保健衛生大学医学部脳神経外科

23. ガス含有腰椎椎間板ヘルニア手術の1例

桑原 悠太郎 (クワハラ ユウタロウ)、吉田 耕一郎、山本 康洋、庄田 基
医療法人財団親和会八千代病院脳神経外科

24. 頸髄発生の rosette-forming glioneuronal tumor の1例

上甲 眞宏 (ジョウコウ マヒロ)、川口 礼雄、青山 正寛、竹内 幹伸、高安 正和
愛知医科大学脳神経外科

25. 腕神経叢に発生した神経鞘腫の1例

寺島 美生 (テラシマ ミオ)、金丸 憲司、西井 翔、三浦 洋一、荒木 朋浩
鈴鹿回生病院脳神経外科

11:27~12:05 小児、外傷、他 座長：上甲 眞宏（愛知医科大学）

26. 当院における小児穿通性頭部外傷の経験

田代 弦 (タシロ ユズル)、石崎 竜司、綿谷 崇史
静岡県立こども病院脳神経外科

27. 水頭症を合併したキアリ I 型奇形に対する当科での治療方針

川勝 暢 (カカツ ナル)、中山 禎司、澤下 光二、水谷 敦史
浜松医療センター脳神経外科

28. 慢性硬膜下血腫を合併した脳脊髄液減少症に対する治療

佐々木 博勇 (サキヒロユ)、池田 公、前田 憲幸、伊藤 元一、竹本 将也、
中野 端生、松尾 衛、渋谷 正人
JCHO 中京病院脳神経外科

29. 慢性硬膜下血腫手術における稀な合併症：

脳アミロイドアンギオパチーに関連した術後多発性脳内出血の 1 例

戸塚 剛彰 (トツカ タカアキ)、航 晃仁、斎藤 靖
静岡赤十字病院脳神経外科

30. 本態性血小板症を伴った急性硬膜下血腫の 1 例

山本 泰資 (ヤマモト タイスケ)、山崎 友裕、酒井 直人、難波 宏樹
浜松医科大学脳神経外科

31. 3D CTA にて出血源を同定し得た急性硬膜下血腫の 1 例

山田 哲也 (ヤマダ テツヤ)、加納 清充、山下 健太郎、石澤 錠二、郭 泰彦
朝日大学歯学部附属村上記念病院脳神経外科

午後の部

12:10~13:00 ランチョンセミナー 座長：鮫島 哲朗 (浜松医科大学)

てんかん外科の歴史と未来

山本 貴道

聖隷浜松病院 副院長・てんかんセンター

共催：第一三共株式会社

12:10~13:00 日本脳神経外科学会中部支部理事会 会場 5F 51 会議室

13:05~13:25 日本脳神経外科学会中部支部社員総会 会場 3F 31 会議室

13:30~13:50 第 90 回日本脳神経外科学会中部支部会学術集会優秀論文表彰式

演題 10. 優位側側頭葉先端は人名呼称に重要である

栗本 昌記

黒部市民病院脳神経外科

演題 17. 中頭蓋窩アプローチによる Surgical capping が有用であった上半規管裂隙症候群の 3 例

中山 則之

岐阜大学脳神経外科

演題 38. 脳幹部海綿状血管腫に対する内視鏡手術

秋 禎樹

名古屋大学脳神経外科

13:55~14:25 男女共同参画検討シンポジウム 座長：難波宏樹（浜松医科大学）

男女協参 1 初志貫徹、一脳外科医

榎本 由貴子

岐阜大学大学院医学系研究科 脳神経外科分野

男女協参 2 意外性の追求と立ち位置の模索

加藤 美穂子

あいち小児保健医療総合センター 脳神経外科

14:30~15:02 脊椎、てんかん、機能、他 座長：杉山 憲嗣（浜松医科大学）

32. 痛み、痺れに対する脊椎刺激療法(SCS)の検討

宇野 豪洋 (ウノ タカヒロ)¹、中島 良夫¹、木谷 隆一¹、得田 和彦¹、久保 雅寛²

¹富山労災病院脳神経外科、²富山労災病院神経内科

33. 梨状筋症候群に対する高周波温熱凝固療法

北浜 義博 (キタハマ ヨシヒロ)¹、河岡 大悟²

¹市立御前崎総合病院脊椎センター、²市立御前崎総合病院脳神経外科

34. 海馬多切術により発作消失が得られた側頭葉てんかんの1症例

山添 知宏 (ヤマゾエ トモヒロ)¹、山本 貴道¹、藤本 礼尚¹、西村 光代²、
佐藤 慶史郎²、内田 大貴¹、中戸川 裕一¹、横田 卓也²、本井 宏尚²、
金井 創太郎²、岡西 徹²、榎 日出夫²

¹総合病院聖隷浜松病院脳神経外科、²総合病院聖隷浜松病院てんかんセンター

**35. 術中脳波にて bottom-of-sulcus dysplasia に留置された脳内電極から
very high frequency oscillations (VHFO) を検出した前頭葉てんかんの1手術例**

近藤 聡彦 (コトウ アキヒロ)¹、臼井 直敬¹、鳥取 孝安¹、井上 有史²

¹静岡てんかん・神経医療センター脳神経外科、²静岡てんかん・神経医療センター精神科

36. 両側淡蒼球内節に対する機能的定位脳手術により下肢ジスキネジアが消失した1例

西川 明宏 (ニシカワ アキヒロ)

信州大学医学部脳神経外科

37. 脳膿瘍の治療中に生じたメトロニダゾール脳症の1例

大村 一史 (オムラ カズフミ)¹、山田 哲也²、辻本 真範¹、中山 則之¹、矢野 大仁¹
岩間 亨¹

¹岐阜大学脳神経外科、²朝日大学歯学部附属村上記念病院脳神経外科

15:04~15:35 血管障害Ⅳ 座長：秋岡 直樹（富山大学）

38. 開頭顕微鏡下血管手術における Dual-image videoangiography の使用

田中 里樹 (タナカ リキ)¹、山田 康博¹、陶山 大輔²、川瀬 司¹、加藤 庸子¹

¹藤田保健衛生大学坂文種報徳會病院脳神経外科、²府中恵仁会病院脳神経外科

39. ハイブリッド手術室で頸動脈内膜剥離術を施行した2症例

原田 英幸 (ハラダ ヒデアキ)、太田 圭祐、今岡 栄喜、片岡 弘匡、牧野 一重、
高橋 郁夫、加野 貴久

安城更生病院脳神経外科

**40. 頸部内頸動脈紡錘状動脈瘤に対しヘパリン結合型 ePTFE 人工血管にて置換術を
行った1例**

圓若 幹夫 (マルワカ ミキオ)、河村 彰乃、中根 幸実、立花 栄二、小倉 浩一郎

豊田厚生病院脳神経外科

41. 頭部皮膚切開におけるモノポーラー・メス使用の有用性の検討

加藤 直毅 (カウ ナキ)、山本 高士、鳥居 潤、伊藤 洋、加藤 丈典、飯塚 宏、
長谷川 俊典
小牧市民病院脳神経外科

42. シャントバルブ設定圧による3T MRIアーチファクト変化についての検討

内田 大貴 (ウチダ タイ)、黒田 直生人、中戸川 裕一、山添 知宏、渡邊 水樹、
藤本 礼尚、稲永 親憲、山本 貴道、田中 篤太郎
総合病院聖隷浜松病院脳神経外科

15:37~16:02 血管障害 V 座長：見崎 孝一（金沢大学）

43. 特発性眼窩内動静脈瘻の1例

水谷 大佑 (ミズタ ダイスケ)、八十川 雄図、澤田 元史
松波総合病院脳神経外科

44. 頭部外傷5年後に発症した後頭部皮下動静脈瘻

田中 慎吾 (タナ シンゴ)、東馬 康郎、吉川 陽文、木多 眞也
福井県立病院脳神経外科

45. 硬膜動静脈瘻を伴う神経ベーチェット病の1例

橋本 智哉 (ハシモト チカ)、宇野 初二、辻 哲朗
福井総合病院脳神経外科

46. 経静脈塞栓術で治療した脊髄硬膜外動静脈瘻の1例

佐藤 宰 (サトウ ツサ)、藤本 浩一、廣井 崇、藤本 基秋、川那辺 吉文
静岡県立総合病院脳神経外科

47. スtent型血栓回収デバイスによる再開通率向上の工夫

山本 太樹 (ヤマモト タイ)、大島 共貴、後藤 峻作、石川 晃司郎、島戸 真司、
西澤 俊久、加藤 恭三
医療法人豊田会 刈谷豊田総合病院脳神経外科

16:04~16:31 血管障害VI 座長：榎本 由貴子（岐阜大学）

48. もやもや病の進行に伴う血管外径の変化

山本 修輔 (ヤマモト シュウスケ)¹、柏崎 大奈¹、秋岡 直樹¹、桑山 直也¹、野口 京²、黒田 敏¹

¹富山大学医学部脳神経外科、²富山大学医学部放射線科

49. 中枢神経系血管芽腫を多発したフォン・ヒッペルリンドウ病タイプ1の1家系例

菅野 洋 (カンノ ヒロシ)¹、篠永 正道¹、小佐野 靖己²

¹国際医療福祉大学熱海病院脳神経外科、²湘南藤沢徳洲会病院脳神経外科

50. 褐色細胞腫に合併した被殻出血の1例

熊谷 昌紀 (クマガイ ナギ)、植松 幸大、小谷 嘉則、玉川 紀之、谷川原 徹哉
岐阜市民病院脳神経外科

51. 開頭生検にて確定診断し得たアミロイドアンギオパチー関連白質脳症の1例

栞原 聖典 (クハラ キヨリ)¹、森谷 茂太¹、熊井 惟志²、前田 晋吾¹、西山 悠也²
溝口 良順³

¹公立西知多総合病院脳神経外科、²藤田保健衛生大学医学部脳神経外科、

³公立西知多総合病院病理診断科

52. 中大脳動脈閉塞による広汎な拡散強調画像病変を伴いながら spectacular shrinking deficit を呈した1例

佐野 宏樹 (サノ ヒロキ)、池田 正人、南出 尚人
金沢市立病院脳神経外科

16:33~17:05 腫瘍II 座長：谷川 元紀（名古屋市立大学）

53. 中枢神経原発悪性リンパ腫（PCNSL）に対するRMPV療法の治療成績：期待と課題

Chalise Lushun (チャリセー ルシュン)、大岡 史治、平野 雅規、棚橋 邦明、木村 和也
夏目 敦至、若林 俊彦
名古屋大学脳神経外科

54. びまん性白質病変で発症した脳原発悪性リンパ腫の1例

中島 英貴 (ナジマ ヒデキ)、毛利 元信、北野 詳太郎、佐野 貴則、清水 重利、
宮 史卓
伊勢赤十字病院脳卒中センター脳神経外科

55. 3年後に播種再発、悪性化したNF-1に伴う atypical pilocytic astrocytoma の1例

橋爪 和弘 (ハシヅメ カズヒロ)¹、浅原 隆之¹、伊藤 圭介¹、堤 将輝²、平井 達夫¹
¹ 医) 社団平成会藤枝平成記念病院脳神経外科、² 藤枝市立総合病院脳神経外科

56. Primary diffuse leptomeningeal gliomatosis の1例

増永 哲平 (マサカテ テツペイ)¹、村上 健一¹、渡邊 卓也¹、土屋 勝裕¹、上野 恵¹、
林 裕¹、島 啓介²、松本 泰子²、山口 和由²、小林 水緒³、片柳 和義³、
車谷 宏³
¹ 石川県立中央病院脳神経外科、² 石川県立中央病院神経内科、
³ 石川県立中央病院病理診断科

57. 定位放射線治療後すべての病変で腫瘍出血が認められた肺腺癌脳転移の1例

水松 真一郎 (ミヅマチ シンイチロウ)¹、龍 浩志¹、野村 契¹、井上 憲夫²
¹ 総合青山病院脳・脊髄センター、² 総合青山病院回復期リハビリテーションセンター

58. 頭皮下形質細胞腫で発症し多発性骨髄腫に移行した1例

河原 庸介 (カワハラ ユウスケ)、木下 雅史、玉井 翔、宮下 勝吉、中田 光俊
金沢大学脳神経外科

17:07~17:37 脳腫瘍Ⅲ 座長：本村 和也（名古屋大学）

59. 三叉神経痛、顔面痙攣を併発した聴神経腫瘍の1例

柴田 広海 (シバタヒロミ)、松本 隆、渡邊 隆之、山本 光晴、松尾 州佐久、内田 充
豊川市民病院脳神経外科

60. ガンマナイフ後に正常圧水頭症の増悪をきたした聴神経腫瘍の1例

清水 有 (シミズ ユウ)、宮森 正郎、山野 潤、塚田 彰
富山市民病院脳神経外科

61. 汎下垂体機能低下症にて発症し特異な経過を示したトルコ鞍上部腫瘍の1例

児玉 邦彦 (コタマ くにひろ)、草野 義和、千葉 晃裕

長野市民病院脳神経外科

62. ドパミン受容体作動薬により誘発された遅発性髄液鼻漏に対して、頭蓋底修復術を行った large invasive male prolactinoma の1例

正島 弘隆 (ショウジマ ひろたか)、立花 修、白神 俊祐、岡本 一也、飯塚 秀明

金沢医科大学脳神経外科

63. 広範囲の頭蓋底骨および硬膜欠損を伴う術後髄液鼻漏の1例

阿部 節 (アベ せつ)¹、栗本 太志²、西井 智哉²、田島 隼人²、中村 茂和²、
渡邊 和彦²、渡邊 督³

¹半田市立半田病院脳神経外科、²半田市立半田病院、³名古屋第二赤十字病院

64. Denosumab が奏功した蝶形骨骨巨細胞腫の1例

岩田 卓士 (イワタ たくし)、坂田 知宏、北村 拓海、庄田 幹、大島 望、柴田 帝式、

山田 紘史、西川 祐介、青山 公紀、岡 雄一、大蔵 篤彦、片野 広之、

相原 徳孝、谷川 元紀、間瀬 光人

名古屋市立大学医学部脳神経外科

17:40-17:45 閉会の挨拶 難波 宏樹 (浜松医科大学)